Термин «колоректальный рак» (рак толстой кишки) используется для определения злокачественных опухолей ободочной и прямой кишки. Анатомически толстая кишка разделяется на слепую кишку с червеобразным отростком, восходящую ободочную кишку, поперечную ободочную кишку, нисходящую ободочную кишку, сигмовидную кишку и прямую кишку. Прямая кишка оканчивается анальным каналом. Переход восходящей ободочной кишки в поперечную получил название печеночного изгиба, а переход поперечной ободочной кишки в нисходящую - селезеночного изгиба.

ПРИЧИНЫ ВОЗНИКНОВЕНИЯ КОЛОРЕКТАЛЬНОГО РАКА И ФАКТОРЫ, ПОВЫШАЮЩИЕ РИСК ЕГО РАЗВИТИЯ

Риск развития колоректального рака связан с возрастом. Менее 2% случаев заболевания отмечается в возрасте до 40 лет. Риск возникновения колоректального рака резко возрастает после 50 лет. Полагают, что большинство **колоректальных** опухолей развивается из аденоматозных полипов. Установлено, что время озлокачествления полипов составляет не менее 5 лет, в среднем - от 10 до 15 лет. Смертность от колоректального рака низка, если болезнь **выявлена** на **ранних** стадиях.

К факторам, повышающим риск развития колоректального рака относят:

- ***Возраст старше 50 лет.***
- ***Отягощенный семейный анамнез****: семейный диффузный полипоз, синдром Пейтца–Егерса, синдром Гарднера, болезнь Турко, наследственная аденокарцинома (синдром Линча), наличие у членов семьи колоректального рака.*
- ***Опухоли других локализаций, леченные ранее:*** *ранее перенесенный рак женских гениталий, молочной железы.*
- ***Предраковые заболевания толстой кишки****: единичные и множественные аденомы (полипы) толстой кишки, неспецифический язвенный колит, болезнь Крона.*
- ***Неправильное питание****: по данным Всемирной организации здравоохранения, риск возникновения колоректального рака повышает избыточное употребление животных жиров, употребление пищи с недостаточным содержанием растительной клетчатки, избыточное употребление алкоголя, курение, ожирение, а, также, как показали некоторые исследования, - малоподвижный образ жизни.*

Понижают риск возникновения колоректального рака*: употребление овощей и фруктов (высокое содержание растительной клетчатки), по данным некоторых исследований – употребление кисломолочных продуктов, витаминов А,Е и С, препаратов кальция.*

МОЖНО ЛИ ВЫЯВИТЬ КОЛОРЕКТАЛЬНЫЙ РАК НА РАННИХ СТАДИЯХ?

Современные достижения науки и техники, методы диагностики позволяют выявить колоректальный рак на самых ранних стадиях его возникновения.

Обращение за медицинской помощью - врач сможет Вам помочь, только если Вы к нему обратитесь. Вас должно насторожить *немотивированное ухудшение самочувствия*, *изменение ритма опорожнения кишечника*, любые *необъяснимые симптомы*, которые не исчезают сами или после назначенного Вам лечения. В этом случае иногда надо обратиться к врачу ***повторно***. Наличие крови в кале может быть объяснено геморроем только после обследования кишечника зондом.

Скрининг колоректального рака – это обследование бессимптомных лиц, которые относятся к группе риска по колоректальному раку, что *позволяет не только обнаружить опухоль на ранней стадии, но и выявить и удалить полипы, которые могут со временем превратиться в рак.* Существует несколько методов скрининга колоректального рака:

- **Анализ кала на скрытую кровь**. Кровеносные сосуды на поверхности опухоли хрупки и легко повреждаются продвигающимися каловыми массами. Поврежденные кровеносные сосуды обычно выделяют небольшое количество крови в просвет кишки.
- **Пальцевое ректальное исследование. Пальцевое исследование** является обязательным методом диагностики заболеваний прямой кишки, малого таза и органов брюшной полости. Оно всегда предшествует инструментальному исследованию.
- **Колоноскопия**. Исследование проводится с помощью колоноскопа (тонкой, гибкой трубки, снабженной лампочкой). Исследование имеет наибольшую точность, позволяет выполнить биопсию.
- **Исследование с помощью бариевой клизмы и контрастирования воздухом.** Сульфат бария, меловое вещество, применяется для частичного заполнения и расширения толстой кишки. Это исследование лучше переносится пациентами, чем колоноскопия, но может не выявить мелкие полипы и опухоли.
- **Виртуальная колоноскопия**. При этом методе не применяют контрастное вещество. Вводится лишь воздух для расширения толстой кишки. Затем используется спиральная компьютерная томография. Это исследование не позволяет проводить биопсию и удаление полипов, а также выявлять повреждения размером до 5 мм.
- **Биопсия.** Единственный метод, позволяющий достоверно утверждать, есть ли в данном случае рак или нет (исследование тканей, клеток, органов, взятых прижизненно из организма с использованием специальных красителей и микроскопа).

Все остальные методы: *УЗИ, КТ, МРТ, лапароскопия, определение РЭА, Са19-9 и других маркеров – являются дополнительными методами исследования, применяются по особым показаниям в специализированных учреждениях для уточнения степени распространенности опухолевого процесса.*

КАКИЕ СИМПТОМЫ ДОЛЖНЫ НАСТОРОЖИТЬ ПАЦИЕНТА И ЗАСТАВИТЬ ЕГО ОБРАТИТЬСЯ К ВРАЧУ

По клиническому течению колоректальный рак удобно выделять рак правой половины ободочной кишки, рак левой половины ободочной кишки, рак прямой кишки и анального канала.

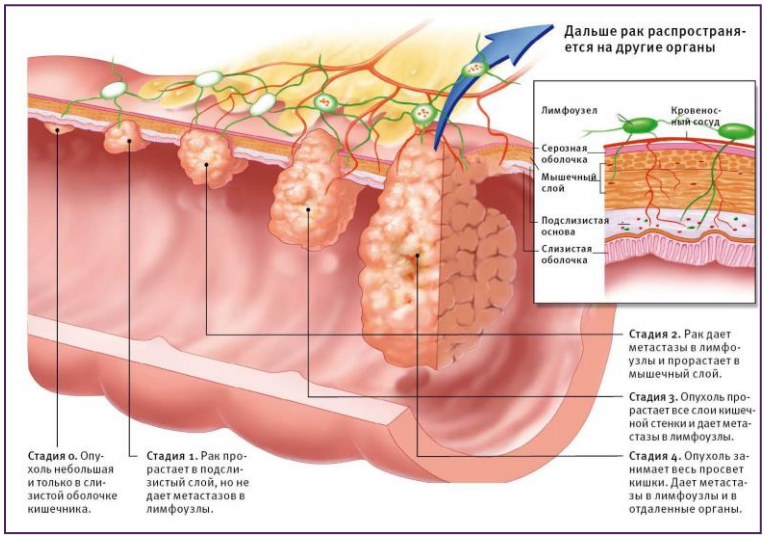

Для рака правой половины ободочной кишки (слепая, восходящая ободочная, печеночный изгиб) характерны следующие симптомы:

- *гипертермическая реакция (субфебрильная температура и выше);*
- *слабость, анемия, похудание;*
- *наличие пальпируемой опухоли в брюшной полости.*

Для рака левой половины ободочной кишки (селезеночный изгиб, нисходящая ободочная, сигмовидная кишка) характерны другие признаки:

- *наличие патологических выделений из заднего прохода (кровянистых, слизистых, гнойных);*
- *наличие кишечных расстройств (тенезмы, запоры, поносы или их чередование);*
- *нарушение кишечной проходимости (хроническая или острая обтурационная кишечная непроходимость).*

Для рака прямой кишки и анального канала *характерны патологические выделения из заднего прохода.*

- **Кровотечение** *из заднего прохода наблюдается у 75–90% больных. Выделение крови происходит чаще с калом при дефекации. Реже наблюдаются слизь и гной в кале.*

- **Расстройство** *функции кишечника: запоры, поносы или их чередование.*
- **Тенезмы** – *частые ложные позывы на низ, до 15–20 раз в сутки.*
- **Боли в заднем проходе** *при дефекации, а в запущенных стадиях – постоянно.*
- **Общие проявления**: *анемия, похудание, плохой аппетит, слабость, землистый цвет кожи – в начальных стадиях рака прямой кишки бывают редко, характерны для уже запущенных форм.*

ДИАГНОСТИКА И ЛЕЧЕНИЕ КОЛОРЕКТАЛЬНОГО РАКА

Алгоритм обследования при колоректальном раке включает в себя следующие методы исследования и в такой последовательности:

- **Пальцевое исследование**. *Оно позволяет выявить до 90% всех ректальных карцином и определить степень их местного распространения.*
- **Колоноскопия**. Гибким эндоскопом *возможно осмотреть все отделы толстой кишки.* При этом возможна биопсия патологических образований с целью их морфологического исследования.

Единственным радикальным методом лечения колоректального рака является хирургический. Для улучшения отдаленных результатов лечения также применяется химиотерапия и лучевая терапия.

МЕРЫ ПРОФИЛАКТИКИ И ЗАЩИТЫ

Информированность пациента *каждый человек должен следить за состоянием своего здоровья, при наличии каких-либо заболеваний читать доступную научную литературу, чтобы аргументировано и осознанно следовать рекомендациям врача.*

Для уменьшения риска развития *колоректального рака* необходимо придерживаться следующих рекомендаций.

-**При наличии** *родственников первого порядка (родители, братья или сестры), болеющих колоректальным раком, необходимо пройти обследование в 50 лет.*

-**Заниматься** *спортом и поддерживать нормальный вес.*

-**Есть** *больше овощей, фруктов и других продуктов, богатых клетчаткой.*

-**Избегать** *жирной пищи.*

-**Не курить** *и не употреблять крепкий алкоголь.*

-**Следить** *за регулярной функцией кишечника.*

-**Бороться** *с хроническими запорами.*

-**Не оставлять** *без внимания такие заболевания, как хронический колит, трещины заднего прохода, полипы в толстой кишке.*

-**Обязательно** *обратиться к врачу при появлении слизи или крови в кале, чувства дискомфорта или боли в заднем проходе, частых позывов на низ, изменении ритма опорожнения кишечника.*

Помните! Обнаружение колоректального рака на самых ранних стадиях гарантирует его полное излечение!

Автор: **Ролевич И.И. – врач-хирург-онколог МГКОД**

Редактор: **Арский Ю.М.**

Компьютерная верстка и оформление: **Згирская И.А.**

Ответственный за выпуск: **Кавриго С.В.**

Комитет по здравоохранению Мингорисполкома
УЗ «Минский городской клинический онкологический диспансер»
Городской Центр здоровья

РАННЕЕ ВЫЯВЛЕНИЕ КОЛОРЕКТАЛЬНОГО РАКА

г. Минск